

# 口腔扁平苔蘚 與自體免疫疾病相關的口腔黏膜慢性發炎

～奇美醫建議先找口腔外科醫師診療.勿自行買藥服用 以達症狀改善

奇美醫學中心牙醫部口腔顎面外科主治醫師 邱聖富



主講者牙醫部口腔顎面外科主治醫師  
邱聖富及其講題

我的口腔內有白色的條紋，雖然不會痛但吃到太燙或是太辣的食物就會變的很敏感很不舒服，去藥局買藥來噴或擦之後好幾週還是沒有效，我是不是得了是口腔白斑或是口腔癌？

案例：『50歲女性，沒有菸酒檳榔習慣，已停經，這兩週來發現口腔黏膜變得較敏感且粗糙，照鏡子後發現兩頰口黏膜出現白色

網狀條紋，來到奇美醫學中心牙醫部口腔顎面外科主治醫師邱聖富門診時，經臨床診斷及切開性切片後確診為口腔扁平苔蘚，經口內膏局部塗抹治療後症狀已獲得緩解，並定期每3個月於門診追蹤。』

口腔扁平苔蘚是一種口腔黏膜的慢性發炎，並被認為是和T細胞介導的自體免疫疾病相關，好發於女性（男女比約為1比3~4），發生的比率約為0.5%~2%，而扁平苔蘚也會出現於皮膚、生殖器部位或是合併發生。

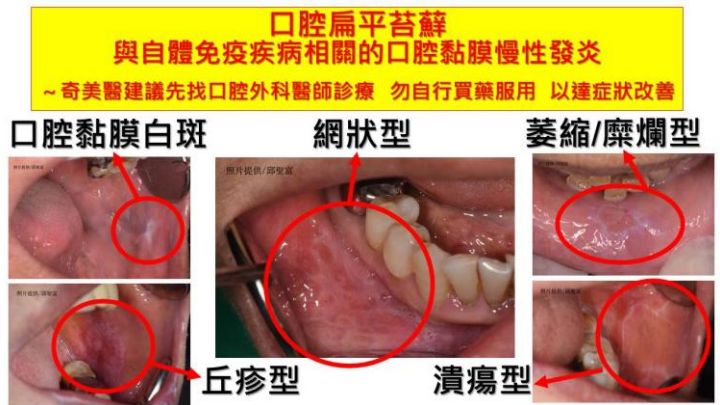
出現於皮膚的病灶較容易得到緩解，但於口腔內症狀常長達數年甚至更長，且較容易復發，口腔內最常出現的位置依次是頰黏膜、舌頭、牙齦。有幾種不同的型態，網狀型、斑狀型、萎縮/糜爛型、丘疹型、潰瘍型、水疱型，韋克漢氏紋(Wickham's striae)為一常見的臨床特徵。

可能的致病的相關因素包含：遺傳基因、自體免疫疾病、糖尿病、高血壓、血脂異常、肝炎、壓力、焦慮、憂鬱、牙科材料、藥物…等，但直到目前為止仍不知道確

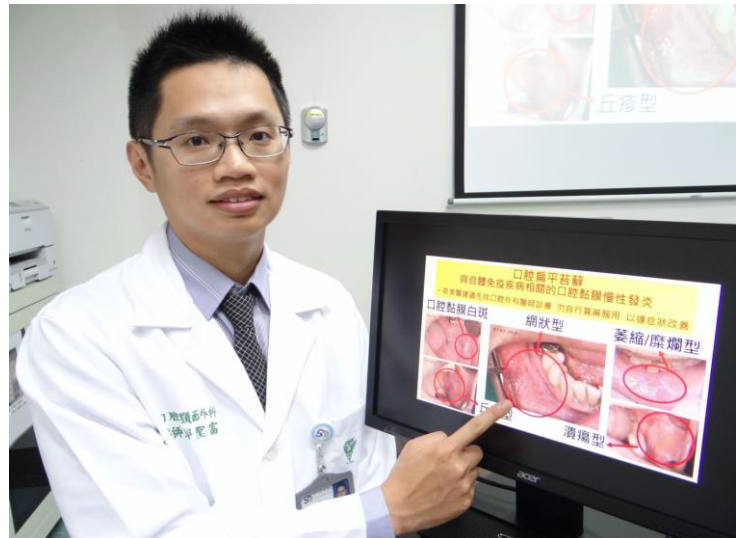切的致病原因，病人通常都是沒有症狀的，有些人會有覺得口腔黏膜粗糙或是口乾的不適感，少部分人會覺得疼痛而來求診。

雖然仍有爭議，目前世界衛生組織將其認定為口腔癌前病變（pre-malignant disorder），雖然其惡性轉變率低，文獻回顧約為 0.2%~0.5%，但臨床上仍需與其他惡性轉變率轉高的病灶做區分，經臨床醫師診斷後，需定期 3~6 個月做追蹤，目前較為接受的第一線治療用藥為局部塗抹的類固醇藥膏，其他還有一些免疫抑制劑、抗生素…等。


奇美醫學中心牙醫部口腔顎面外科主治醫師邱聖富提醒：當發生上述口腔症狀時請先到有口腔顎面外科或口腔病理科的醫院讓醫師做診斷並治療，切勿自行到藥局買藥塗抹或服用，另外平時應注意加強自身免疫力如：適量的運動、充足的睡眠和均衡的飲食，並戒掉菸、酒、檳榔等不良口腔嗜好，遠離太燙、油炸或辛辣的刺激食物，以期得到更理想的病情控制和症狀改善。



口腔扁平苔蘚及癌前病變症狀



邱聖富醫師表示：口腔扁平苔蘚是與自體免疫疾病相關的口腔黏膜慢性發炎，建議先找口腔外科醫師診療，請勿自行買藥服用，症狀才得以改善。



邱聖富醫師記者會後接受媒體專訪-1



邱聖富醫師記者會後接受媒體專訪-2