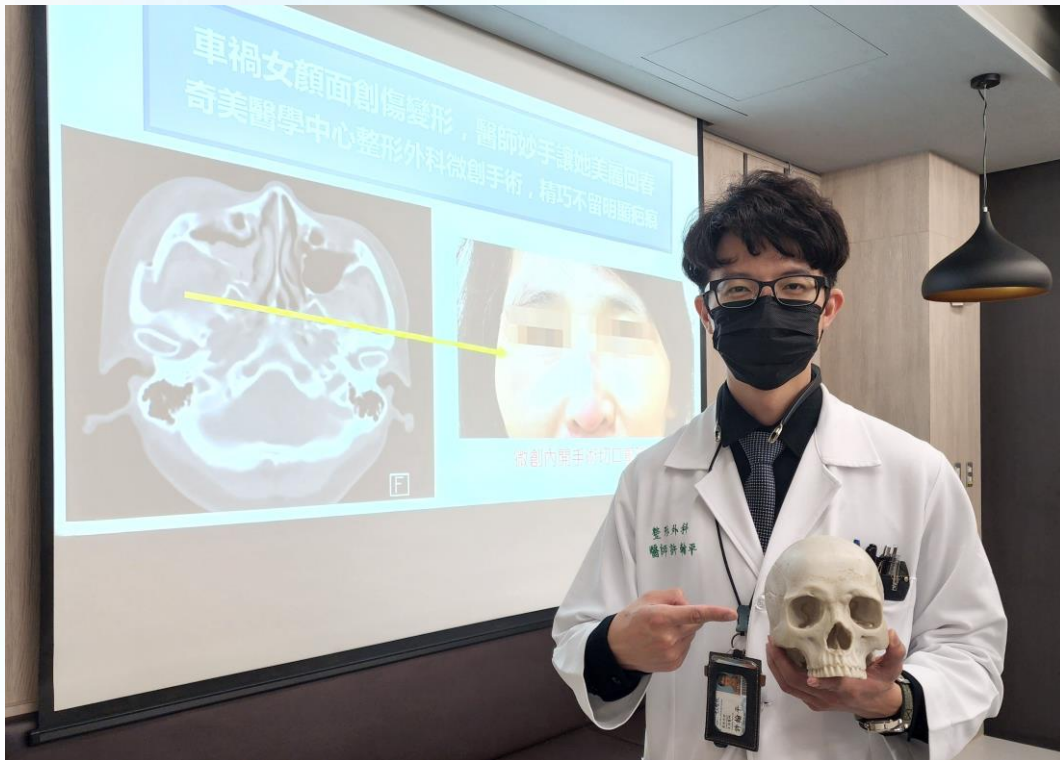

車禍女顏面創傷變形，醫師妙手讓她美麗回春

奇美醫學中心整形外科微創手術，精巧不留明顯疤痕

奇美醫學中心整形外科主治醫師 許翰平

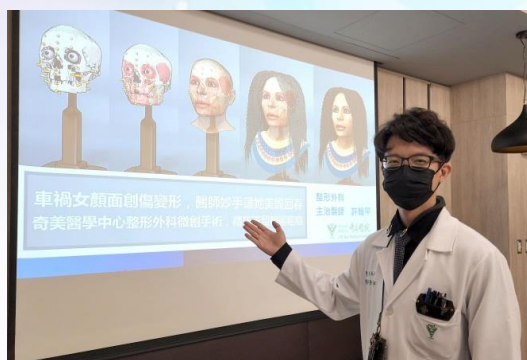

奇美醫學中心整形外科主治醫師許翰平表示：車禍女顏面創傷變形，
整形外科微創手術，精巧不留明顯疤痕。

案例：『42 歲 A 小姐，因騎乘機車時不慎車禍受傷，被送至奇美醫學中心急診室醫治。檢查後發現腦部無明顯損傷，但右臉頰的顴骨及眼眶骨底粉碎性骨折，導致顏面下陷變形，眼球活動因而受限，看東西複視。A 小姐除了擔心顏面功能受損，也憂慮就此毀容，心情大受衝擊，因此畏懼面對自己與他人。經過整形外科主治醫師許翰平評估治療，以微創內開手術切口重建顏面骨折，術後復原良好，A 小姐臉上已看不到創傷痕跡，終於讓她笑逐顏開。』

奇美醫學中心整形外科主治醫師許翰平指出：臺灣人口稠密，道路規劃不易，交通環境相對混亂，機車交通事故發生時，儘管騎士戴有安全帽，能有效降低腦部傷害，但顏面外傷甚至骨折情況卻也屢見不鮮。還有隨著高齡化社會的來臨，不少老人家因自身

行動不再便利，且骨質密度不如以往，若不甚跌倒撞及臉部，也很容易造成顏面骨折。



主講者整形外科主治醫師許翰平
及其講題

奇美醫學中心整形外科主治醫師許翰平說明：根據奇美醫學中心 2016 年至 2020 年統計資料顯示，本院收治外傷住院的病人共有 14,773 位，其中耳鼻截斷 8 位、顏面骨脫臼 72 位、眼眶損傷 324 位、頭皮眼瞼 364 位、臉部撕裂傷 1,300 位，更有高達 1,572 位有顏面骨折的情況。

傳統的顏面骨折創傷可透過精巧的復位及固定手術，恢復其臉部輪廓及咬合完整功能，達到原來顏面對稱狀況，但重建手術容易在臉部留下明顯疤痕，為其美中不足之處。隨著醫療科技的進步發展，新式的無痕內開切口微創手術，將疤痕藏在眼瞼內層及嘴巴上方牙齦齒溝，可免於留下明顯的臉部疤痕，讓這類型的創傷病人多了一項新選擇。

奇美醫學中心整形外科主治醫師許翰平表示：顏面骨折通常是因嚴重外力撞擊，可能同時伴隨腦部、眼睛、頸椎、甚至是其他軀幹或四肢的損傷，可能受的力道大小依序為前額骨>上頷骨>顴骨>鼻骨。在第一時間應先穩定病人的生命徵象之後才治療顏面骨折；此外，手術前需要多方面的考量，尋求專業醫師的檢視與評估，充分跟醫師溝通討論，選擇適合手術方式與需要置放的骨板、骨釘材質，術後更要避免感染及注意傷口照護，才能獲得較好的治療效果。

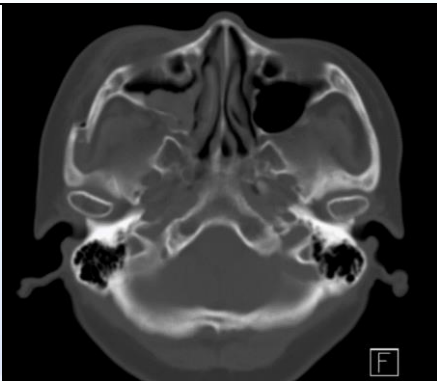


圖 1.右臉顴骨及眼眶骨骨折

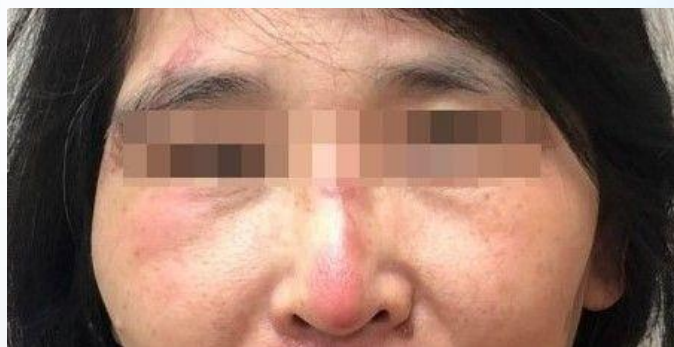

圖 2.A 小姐手術後，除了臉部擦挫傷外，無任何明顯手術疤痕



整形外科主治醫師許翰平記者會前接受媒體專訪

奇美醫療財團法人奇美醫院整形外科主治醫師 許翰平

【專長】

顏面外傷重建手術、頭頸部重建手術、自由皮瓣及各式顯微手術、乳房重建及美形手術、慢性傷口治療暨重建手術、皮膚及軟組織腫瘤切除手術、手外科手術、各式美容手術(眼瞼下垂、雙眼皮、狐臭、隆乳、男性女乳、抽脂手術等)、各式雷射治療及微整形。

【門診時間】

星期	一	二	三	四	五	六
上午						
下午				●(佳里)	●	
晚上				●		