黃斑部病變有失明危機 影響工作生活甚鉅

～奇美醫學中心提供新療法且已有健保給付 有機會改善

眼科部 郭淑純主任

一名七十五歲半退休的獸醫謝醫師有天從事熱愛的攝影活動，興高采烈在暗房裡沖照片，開燈要看拍照成果時，突然眼睛一陣不舒服，沒有想太多；第二天一覺醒來，發現左邊眼睛看不清楚，又感覺有黑灰的暗影在視野正中央，過了幾天，眼裡的景物，水平線變波浪，垂直線變扭曲。趕緊到醫院就診後，醫師診斷為黃斑部病變。

此後愛好的工作量被迫減少，無法再執行精密的手術，日常的閱報也必須在光線充足的地方，也因擔心距離抓不準，出門不敢開車與騎車；最喜愛的登山、攝影等活動，及越想看的東西如腳前的下一步路、美好的風景，就越看不見，興趣也因此被剝奪了。

根據統計 65 歲以上每 10 人就有 1 人罹患老年性黃斑部病變，以 65 歲至 70 歲之間為多，嚴重者可能失明。奇美醫學中心眼科部主任郭淑純表示，病患因對疾病缺乏認識，多數容易誤以為是老化等因素，而錯過治療的最佳黃金時機，但臨床經驗顯示，病患若積極治療，仍有機會保留視力；目前最新治療方法已於今年通過健保給付，應鼓勵病患積極治療，有機會可以維持或改善視力。

黃斑部病變影響生活甚鉅 積極治療才有機會

奇美醫學中心眼科部主任郭淑純強調，臨床經驗發現，年長者常誤以為眼力差就是老花眼或是耳熟能詳的白內障或青光眼所引起，卻不太認識可能導致失明的老年性黃斑部病變，且對「當視野出現扭曲、變形，就可能是黃斑部出現病變的徵兆」這方面的理解，更是少之又少。但黃斑部病變影響的視力範圍正巧在視覺中心部位，容易變成越想看什麼，就越看不清楚；越想看什麼，就越沒辦法看見，這對生活層

面的影響非常嚴重。

奇美醫學中心眼科部主任郭淑純說，一般人可能難以想像老年性黃斑部病變病患的生活，因黃斑部病變影響了視野的中央部位，當想伸手拿東西或瞄準任何方向時，都需要中央部位的視力，幫助人抓準距離，縮小誤差；而當中央部位的視力受損、視野灰暗，將令人連要拿起眼前的杯子都會感到困難重重；同時，無法辨認號誌燈顏色、立體感變差、上下樓梯及跨越交通障礙物都發生問題，讓病患的生活壓力倍增。以獸醫謝醫師的例子來說，工作、日常生活及娛樂活動都因此被剝奪，小小的眼睛病變卻讓他損失多多。

奇美醫學中心眼科部主任郭淑純進一步說明隨著年齡增加，眼部視網膜的沉積物會逐漸堆積，不正常的脈絡膜血管也會開始增生，導致視網膜黃斑部結構及功能發生改變。就體質上來說，單眼發生黃斑部病變的病患，另一眼也會發生病變的機率較一般人為高。郭淑純主任表示，許多病患由於對黃斑部病變的認識不足而錯過黃金治療時機，但臨床上顯示只要早期發現，積極的回診與治療，仍有機會維持甚至改善視力。

及早治療效果好 新治療方式已有健保給付 請病友別諱疾忌醫

六十八歲陳姓男性病患，務農，右眼黃斑部隱結節沉積，最佳矯正視力 0.9，左眼濕性黃斑部病變，最佳矯正視力 0.1 且中心視物灰暗扭曲，經眼內新生血管抑制劑注射治療，目前最佳矯正視力回到 0.6，視物不再變形問題扭曲。

八十二歲李姓女性病患，企業家夫人，喜好陪同夫婿一起打高爾夫球，幾年前因視力逐漸惡化無法持續揮桿活動，吃營養補充品及接受傳統雷射治療，效果極為有限。兩年前就診時右眼黃斑部已呈現大範圍地圖狀脈絡膜視網膜萎縮，最佳矯正視力 0.01；左眼黃斑部地圖狀脈絡膜視網膜萎縮併活性黃斑部下新生血管出血及滲漏，最佳矯正視力 0.1，且中心視物灰暗扭曲。左眼經眼內新生血管抑制劑注射治療，日前最佳矯正視力曾回到 0.6。

但年初前往美國含飴弄孫同時參加企業活動期間，左眼視力又下降至 0.2 且視物又有些微扭曲；再經眼內新生血管抑制劑注射治療，目前視力已回到 0.5，扭曲情況獲得改善，可再恢復正常社交生活及處理自身之日常生活事務。

而反觀生命態度樂觀積極不放棄的謝醫師，罹病一兩年後，嘗試雷射治療，但只維持短暫的兩個月，視力又掉回 0.2～0.4；數年後，某天眼睛大量出血，眼睛完全看不到，就醫手術後，視力只剩下 0.1 無法挽救，直到現在。

目前隨著醫藥研究的進步，治療黃斑部病變已有新的進展，謝醫師很感嘆，若當時有眼內注射藥物治療，就能及時治療眼睛的狀況。謝醫師不希望身邊有朋友遇到跟他一樣的情況，因此經常與親朋好友分享自身案例，希望大家能把握黃金治療期，及早治療。

為了在老年生活還能保有健康的眼睛，郭淑純主任建議，年紀超過 50 歲的民眾，可多利用簡便的自我評估工具「阿姆斯勒量表」，首先將眼睛距離量表約 30 公分，接著「睜一隻眼、閉一隻眼」，若視線模糊、扭曲變形，甚至中央有黑影或部分出現空缺，就應儘速向視網膜專科醫生尋求專業諮詢，把握黃金就診期，讓自己遠離失明危機。

目前老年性黃斑部病變最新治療方法為眼內新生血管抑制劑注射，並已於今年初通過健保給付。在通過健保審查後，每年每人每隻眼睛可給付三針，每年約可省下 10 萬元的醫療費用，是患者的一大福音。郭淑純主任鼓勵病人一旦發現有任何視覺變化，應盡速就醫檢查、接受治療，讓雙眼恢復明亮，保持優質生活。

奇美醫學中心眼科部黃斑部病變視網膜醫療團隊：

郭淑純主任、柳景鏘醫師、林主國醫師、彭凱羚醫師

主講者眼科部主任郭淑純及其講題

郭淑純主任表示中央視野出現黑點是黃斑部病變的初期徵兆之一

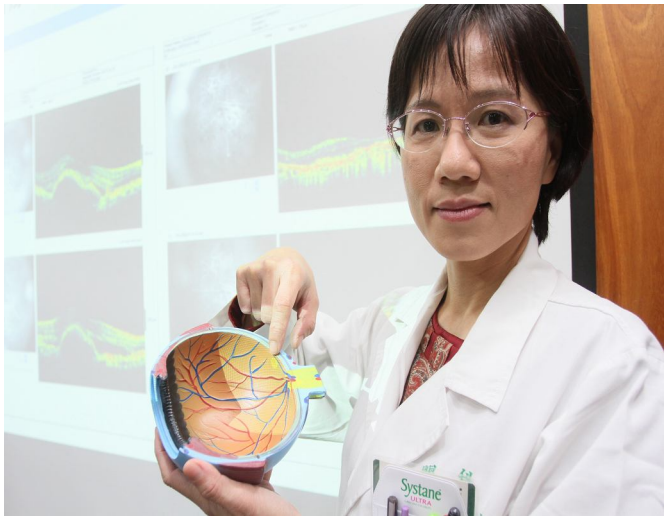

郭淑純主任解說黃斑部病變的位置



郭淑純主任對病患謝醫師說明如何利用阿姆斯勒量表作為簡便的自我評估工具

郭淑純主任記者會後接受媒體專訪