

# 頸部無疤之副甲狀腺治療新利器--達文西機械手臂手術系統 ～佳里奇美溫院長率先完成2例 病人極為滿意 親自出席見證

佳里奇美醫院 院長

奇美醫學中心 外科部主治醫師 溫義輝

甲狀腺和副甲狀腺都是合成賀爾蒙的內分泌腺。甲狀腺似盾狀位於前下頸部緊貼在氣管上；副甲狀腺一般是四顆像米粒般大的腺體藏於甲狀腺的後面。甲狀腺主要的功能是合成甲狀腺素，它參與身體內各種物質的新陳代謝，對組織分化、生長發育及性腺發育等都有影響。除了功能過高或過低的疾病外，甲狀腺亦會長結節或腫瘤，腫瘤又分良性與惡性(即甲狀腺癌)，需加以鑑別診斷(附件表一)。副甲狀腺賀爾蒙幫助身體維持鈣和磷質在體內的平衡，功能過高會將骨骼的鈣移出而導致骨質疏鬆、骨折、腎結石及不明腹痛，也可能會有情緒改變(附件表二)。

(表一)

甲狀腺腫塊分類	甲狀腺腫瘤手術之適應症
1.(多發性)結節 2.發炎 3.良性腫瘤 4.癌症(<5%)	1.當甲狀腺結節壓迫到食道、氣管，造成吞嚥或呼吸困難，或有壓迫感時。 2.經診斷懷疑是惡性腫瘤時。 3.外觀上的需要。

(表二)

副甲狀腺機能亢進之症狀	副甲狀腺機能亢進之原因
1.骨質疏鬆、骨折 2.腎、尿路結石	1.副甲狀腺瘤：85%為單一病灶，適合達文西手術。 2.副甲狀腺增生：多為瀰漫性病灶，不適合達文西

3.腹痛	手術。
4.非特異症狀(如憂鬱症)	3.副甲狀腺癌：極少見。

原發性副甲狀腺機能亢進的原因有可能是副甲腺增生或長腺瘤所致；前者大多全部(四顆)腺體變大，而後者有 85%是單顆腫大，適合”針對性”切除。達文西機械手臂經腋下手術的優點是頸部無手術刀口及疤痕，能減少病人因畏懼頸部疤痕而放棄手術的情形。

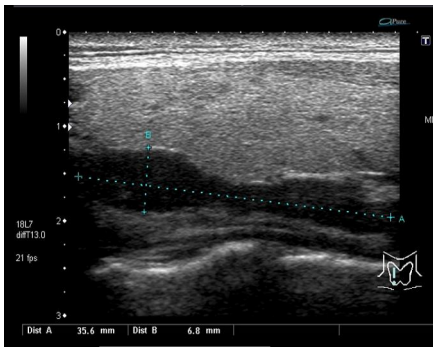
奇美醫學中心使用達文西機械手臂經腋下單一切口(和一般手術不同的是它少了前胸或乳暈旁之傷口)進行副甲狀腺切除術，成功治癒兩位副甲狀腺瘤合併機能亢進及精神低落(其中一位曾診斷為憂鬱症)。雖然國內從去(100)年開始，使用達文西機械手臂進行甲狀腺切除病人數快達 50 人，然而截至目前為止尚無完成副甲狀腺切除的案例。

### 病例報告：副甲狀腺腺瘤併機能亢進

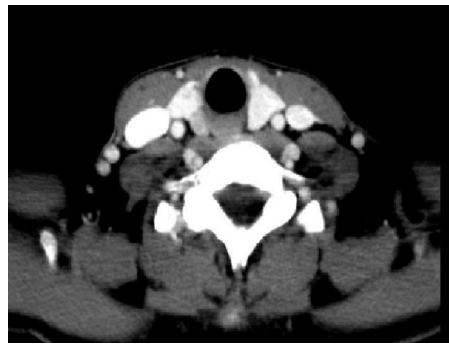
蔡小姐是一位 52 歲女性，因為精神欠佳、情緒低落，院外醫師診斷罹患嚴重憂鬱症，接受健康檢查發現血鈣不尋常升高。門診抽血檢查結果血鈣 11mg/dl(正常值 8.4-10.2)，副甲狀腺賀爾蒙(intact PTH) 94.58 pg/ml(正常值 8-76)。頸部超音波(圖一)、電腦斷層(圖二)及核醫造影檢查(圖三)均發現右側副甲狀腺有大小約 3.1 公分長的橢圓形腫塊。

在副甲狀腺瘤合併機能亢進的診斷下，病人接受達文西機械手臂經腋下單一傷口右側副甲狀腺切除手術。手術取出長 3 公分、寬 1 公分的副甲狀腺腫瘤(圖四)，病理化驗證實為良性腺瘤，手術後病人順利恢復，沒有聲音沙啞也沒有出血情形；術後有短暫性血鈣偏低合併手麻情形。術後六星期病人回診，精神爽朗且無任何類似副甲狀腺機能亢進的徵狀(圖五—圖七)，並對頸部無手術疤痕極為滿意，且血鈣值也

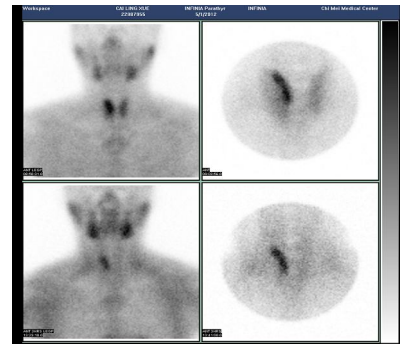
在正常範圍。




【圖一】



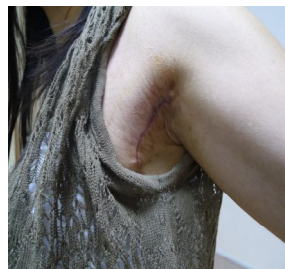
【圖二】



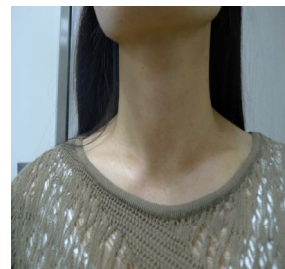
【圖三】



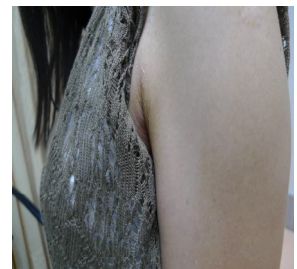【圖四】



【圖五】



【圖六】



【圖七】

### 達文西副甲狀腺切除手術方法：

達文西副甲狀腺切除手術途徑和達文西甲狀腺切除手術相同，經腋下傷口(長度大約 5 公分)進行皮下分離並打開胸索乳突肌的兩頭間隙到達甲狀腺窩。裝置懸吊鉤並置入達文西機械手臂之鏡頭、馬里蘭解剖鉗及超音波刀。達文西副甲狀腺切除手術方法和傳統切除方法相同，先找尋副甲狀腺腫瘤所在的位置再進行周圍組織之分離，接著打斷供應血管予以切除。

### 總結：

- (一) 達文西機械手臂輔助副甲狀腺切除手術可以和甲狀腺切除手術一樣安全、可行，且頸部無手術疤痕之困擾。
- (二) 上述兩種手術大多經由腋下單一切口完成，不必在前胸或乳暈旁多開一個傷口

放置套管供額外器械幫忙操作，病人傷口滿意度更高。

(三) 某些因罹患副甲狀腺腺瘤引發副甲狀腺機能亢進合併有情緒變化之病人，在接受達文西機械手臂輔助副甲狀腺切除後，其精神狀態可獲得改善。

(四) 回顧文獻報告，達文西機械手臂甲狀腺或副甲狀腺切除術之適應症如下：

1. 良性甲狀腺結節、腫瘤(小於 4 公分)。
2. 早期甲狀腺癌(小於 1 公分)且無淋巴結轉移。
3. 術前定位清楚之副甲狀腺瘤。

#### 附 件

(附件三：溫義輝院長所執行之達文西機械手臂輔助甲狀腺切除術)

No	診斷	腫瘤大小 (cm)	切除刀別	單一切口	併發症
1.	結節	2.0	右葉切除	V	無
2.	腺瘤	1.5	右葉切除	V	無
3.	結節	1.8	右葉切除	V	無
4.	腺瘤	3.7	左葉切除	V	無
5.	結節	4.3	右葉切除	V	無
6.	腺瘤	2.9	右葉部份切除	V	無

(附件四：溫義輝院長所執行之達文西機械手臂輔助副甲狀腺切除術)

No	診斷	副甲狀腺 機能亢進	腫瘤 大小	併發症	單一切口	追蹤結果
1.	右側腺瘤	+	3x1	無	V	痊癒
2.	右側腺瘤	+	1.3x1	無	V	痊癒





主講者佳里奇美醫院院長兼奇美醫學中心外科部主治醫師溫義輝及其講題



記者會後接受媒體專訪



溫院長治癒的副甲狀腺蔡小姐接受媒體訪問說明治療的經過與成果



溫院長治癒的甲狀腺莊小姐接受媒體訪問說明治療的過程與成果



溫院長(右一)與兩位接受頸部無疤之副甲狀腺(左一蔡小姐、右二張小姐)及一位甲狀腺(左二莊小姐)治療成功的病人合影